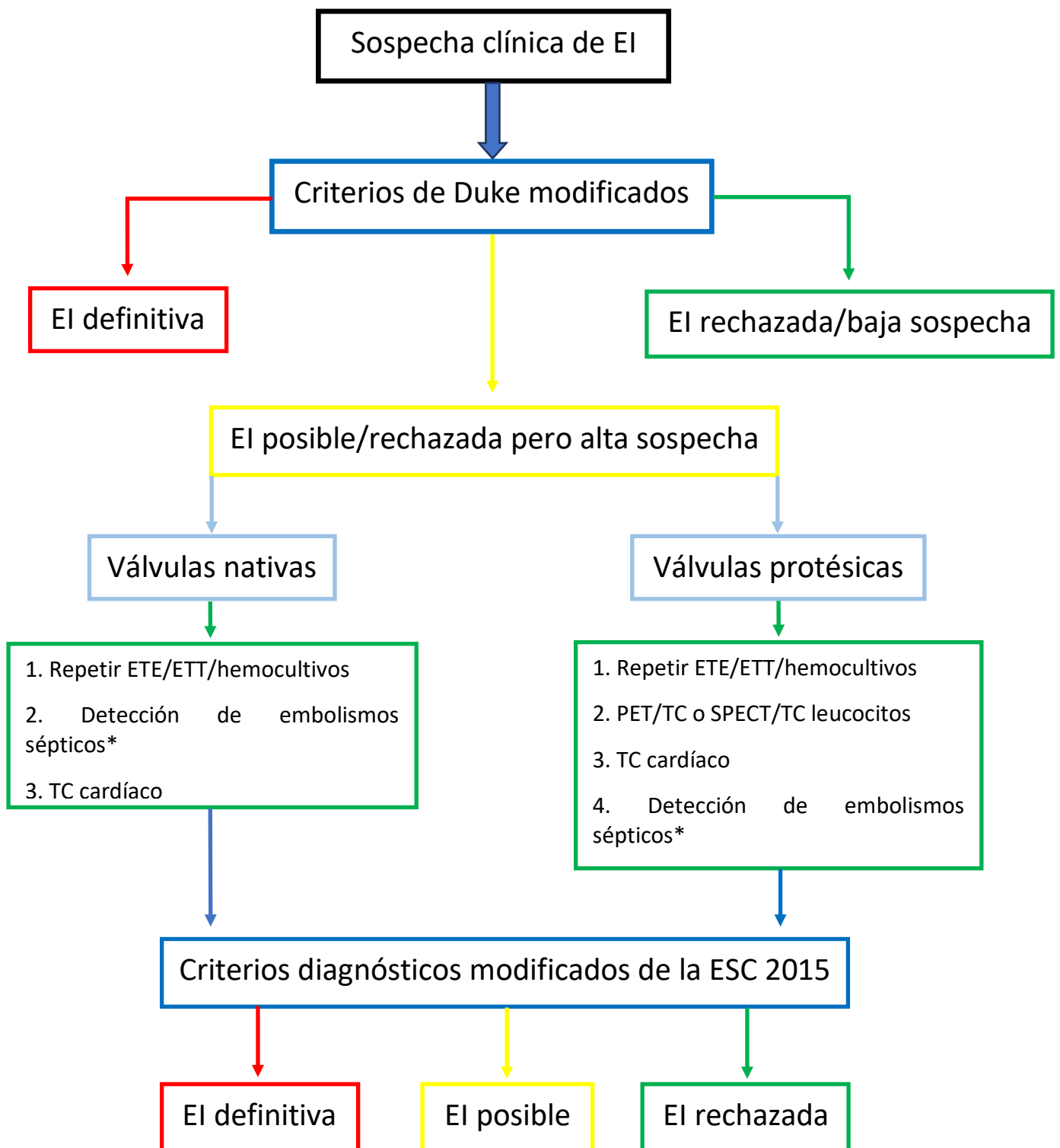


Figura 1: Algoritmo diagnóstico de endocarditis infecciosa (EI)



Adaptado de Habib G. et al. ESC Scientific Document Group. 2015 ESC Guidelines for the management of infective endocarditis: The Task Force for the Management of Infective

Endocarditis of the European Society of Cardiology (ESC). Endorsed by: European Association for Cardio-Thoracic Surgery (EACTS), the European Association of Nuclear Medicine (EANM). Eur Heart J. 2015 Nov 21;36(44):3075-3128. doi: 10.1093/eurheartj/ehv319. Epub 2015 Aug 29. PMID: 26320109. [1]

* Mediante resonancia magnética cerebral, TC tórax-abdomen-pelvis y/o PET/TC (según sospecha clínica).

El: Endocarditis infecciosa; ETE: Ecografía transesofágica; ETT: Ecografía transtorácica; ESC: European Society of Cardiology; PET/TC: Tomografía por emisión de positrones/Tomografía computarizada; SPECT/TC: Tomografía de emisión de fotón único/Tomografía computarizada; TC: Tomografía computarizada.