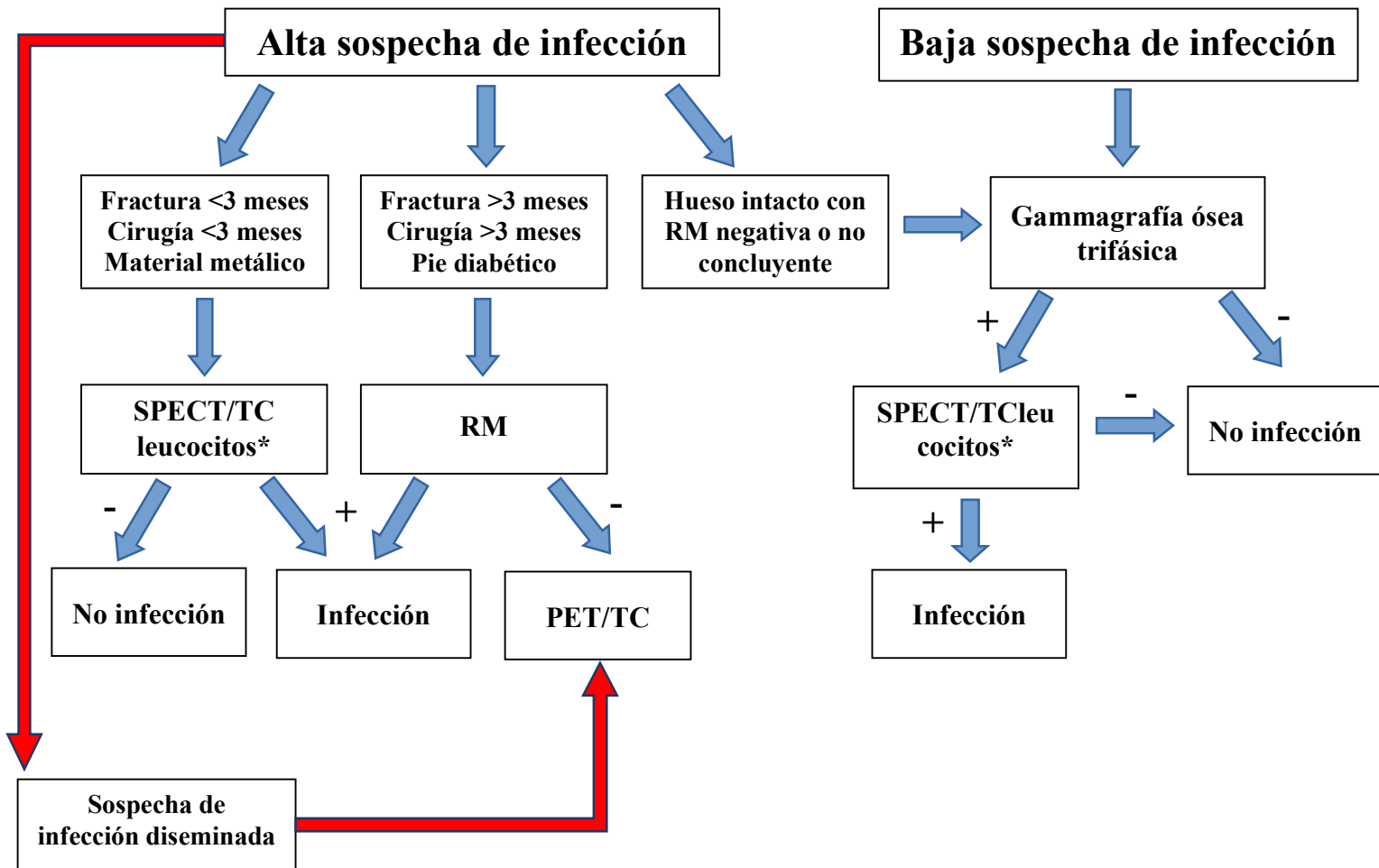


Figura 2: Algoritmo diagnóstico de osteomielitis periférica del adulto



Adaptado de Glaudemans AWJM, Jutte PC, Cataldo MA, et al. Consensus document for the diagnosis of peripheral bone infection in adults: a joint paper by the EANM, EBJIS, and ESR (with ESCMID endorsement). Eur J Nucl Med Mol Imaging. 2019 Apr;46(4):957-970. doi: 10.1007/s00259-019-4262-x. Epub 2019 Jan 24. PMID: 30675635; PMCID: PMC6450853. [17]

* Puede ser necesaria la realización de gammagrafía de médula ósea en casos dudosos.

PET/TC: Tomografía por emisión de positrones/Tomografía computarizada; SPECT/TC: Tomografía de emisión de fotón único/Tomografía computarizada; RM: Resonancia magnética